BÁO CÁO CA LÂM SÀNG

ĐẬU MÙA KHỈ/ HIV

(Human Monkeypox in HIV Infected case)

Trình bày: BSCKI. Nguyễn Thị Kim Cúc

CA LÂM SÀNG

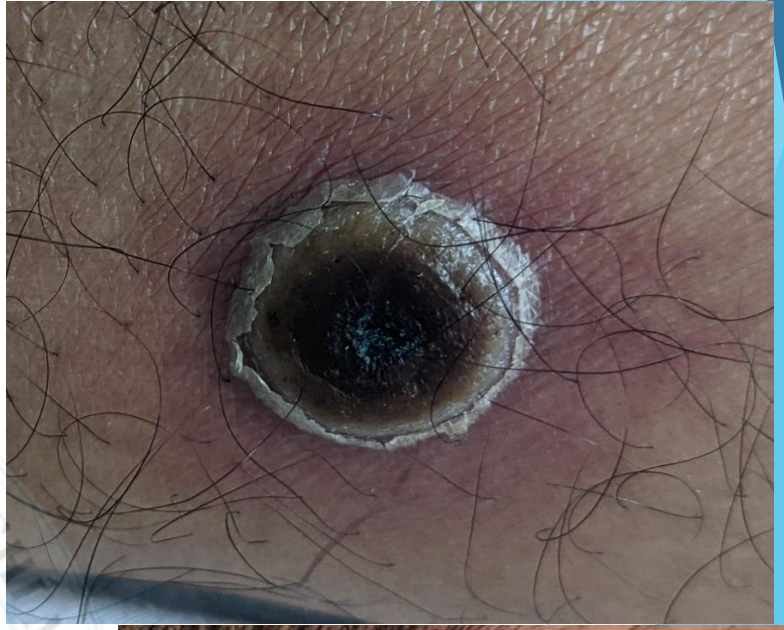

I. HÀNH CHÍNH

- Lê Thành T., nam giới, 48 tuổi
- Nơi ở: Bình Định
- Ngày vào viện: 27/11
- Khoa LS2, P202/G06

II- LÝ DO VÀO VIỆN: Nổi nốt mủ da

III- BỆNH SỬ

- Cách nhập viện 5 tuần: BN đột ngột nổi vài **sẩn mụn nước ở mặt,** sau đó **lan toàn thân và sinh dục**, tập trung nhiều ở vùng **đầu mặt cổ;** không sốt, không đau họng, tự mua thuốc uống nhưng không giảm.

- Cách nhập viện 4 tuần: các **sẩn mụn nước** nhanh chóng chuyển thành **mụn mủ** rồi lớn dần thành các **nốt mủ** màu vàng đục với trung tâm đóng mài nâu đen

=> BN đến khám và được nhập BVDLTW Quy Hòa với ***chẩn đoán Loét dương vật***

III- BỆNH SỬ

•Bệnh nhân nhập viện BVDLTW Quy Hòa, được làm các cận lâm sàng, kết quả như sau:

- TS: 3 phút, thời gian máu đông 8 phút.
- Ure 5.1 mmol/L, Creatinine 81 Micromol/L, Glucose 5,2 mmol/l
- XQ ngực: bóng tim không lớn, hình ảnh phế quản 2 bên tăng đậm.
- Siêu âm bụng: phì đại tuyến tiền liệt
- Siêu âm bẹn:**hạch vùng bẹn** cấu trúc dạng phản ứng
- Phẫu thiết + phẫu thuật tạo hình vạt da nốt mủ

vùng sinh dục, kết quả giải phẫu bệnh: **quá sản dạng u nhú.**

III- BỆNH SỬ

- 2 tuần nhập viện tại BVDLTW Quy Hòa, bệnh nhân được điều trị và hội chẩn liên khoa, chẩn đoán: **Loét sùi dương vật/Thủy đậu,** điều trị cụ thể với:
  - Thuốc: Acyclovir 400mg x 10 viên/ ngày, oxacillin 1g x 2 ống tiêm, paracetamol 500mg, desloratadin, milian và thuốc tím nhưng không giảm
  - Phẫu thuật: Phẫu thiết và Tạo hình vạt da vùng dương vật

⇒ Bệnh nhân xuất viện với chẩn đoán

Loét sùi sinh dục/Thủy đậu, cho toa và hẹn tái khám

III- BỆNH SỬ

- Sau khi xuất viện BVDLTW Quy Hòa, các **nốt mủ** toàn thân lớn hơn, đường kính từ 2-3cm, kèm đau nhức da xung quanh nhiều, tập trung nhiều ở vùng đầu mặt, sinh dục. Kèm mệt mỏi, suy kiệt và ăn uống kém.
- Tình trạng bệnh không đỡ nên BN đến TP.HCM để được khám và điều trị:

- BV Nhiệt đới khám, tư vấn BN đến BV Chợ Rẫy
- BV Chợ Rẫy khám và chẩn đoán Viêm da không đặc hiệu

⇒ Tư vấn đến khám BV Da liễu

- BV Da liễu: BN được khám và chỉ định nhập viện

IV- TIỀN CĂN

Cá nhân: Không ghi nhận bệnh lý

Gia đình: Không ghi nhận bệnh lý liên quan

*Khai thác tiền căn về HIV và Giang mai, Đậu mùa khỉ: BN khai không có

V- KHÁM THỰC THỂ

1. Tổng quát:

-Bệnh nhân tỉnh, tiếp xúc tốt

-M 102 l/p, HA 130/80 mmHg, NT 20 l/p, T 37 độ C, CN 74 kg, CC 175cm, BMI 24.16 (bình thường)

-Niêm hồng, kết mạc mắt không sung huyết

-2 chi dưới không phù

2. Khám cơ quan:

- Tim đều, phổi trong, bụng mềm.

3. Khám da liễu

- *Sang thương da*
  - Nhiều nốt mủ đường kính 2-4 cm, bề mặt trung tâm đóng mài nâu đen, vài nốt mủ có rìa tróc vảy trắng khô, kèm sung huyết da xung quanh, vài nốt mủ hợp lại tạo thành sang thương lớn hơn hình đa cung, phân bố rải rác toàn thân, tập trung nhiều ở vùng đầu mặt cổ

3. Khám da liễu

- Niêm mạc miệng: không ghi nhận sang thương
- Niêm mạc sinh dục: 1 nốt mủ đường kính 2 cm, bề mặt đóng mài nâu đen, sung huyết da xung quanh ở dương vật
- Móng: không ghi nhận sang thương
- Khớp: không sưng đau, không biến dạng, không giới hạn vận động

VI. TÓM TẮT BỆNH ÁN

Bệnh nhân nam, 48 tuổi, nhập viện vì nổi nốt mủ, bệnh 5 tuần. Qua thăm khám ghi nhận:

- TCCN: đau nhức sang thương da, ớn lạnh
- TCTT:
  - Nhiều nốt mủ đường kính 2-4 cm, bề mặt trung tâm đóng mài nâu đen, kèm sung huyết xung quanh, phân bố rải rác toàn thân, tập trung nhiều vùng đầu mặt cổ
  - Niêm mạc sinh dục: 1 nốt mủ đường kính 3 cm, bề mặt đóng mài nâu đen ở dương vật
- Tiền căn: chưa ghi nhận bệnh lý

VII. CHẨN ĐOÁN SƠ BỘ

- **Đặt vấn đề:**

+ Nhiều nốt mủ kích thước 2-4cm, bề mặt trung tâm đóng mài nâu đen, rải rác toàn thân, sinh dục, tập trung nhiều vùng đầu mặt cổ, diễn tiến nhanh trong 5 tuần

- **Chẩn đoán sơ bộ:** Theo dõi Đậu mùa khỉ bội nhiễm

VIII. XN CẬN LÂM SÀNG

Đề nghị CLS:

1. Xét nghiệm thường qui

- Tổng phân tích tế bào máu
- Tổng phân tích nước tiểu
- Sinh hóa: Glucose máu, Chức năng thận (Creatinin, Ure), men gan (AST, ALT), Lipid máu (Cholesterol TP, Triglycerid, HDL), Điện giải đồ (Na, Cl, K), Albumin, Acid uric

2. Xét nghiệm chẩn đoán

- PCR Mpox
- HIV, TPHA,RPR
- Cấy dịch mủ

VIII. XN CẬN LÂM SÀNG

- Ngày nhập viện (27/11)

1. CTM: WBC: **13.06** k/UL, NEU%: 71.5 %, RBC: 5.03 M/uL, HGB: 14.9 g/dL, PLT: 262 K/uL
2. Sinh hóa:

   ALT: 66.74 IU/L, AST: 35.15 IU/L

   Creatinin: 108.55 umol/L, Ure: 7.36 mmol/L

   Glucose máu: 7.49 mmol/L

   Protein TP: 78.58 g/L, Albumin: 30.43/L

   Triglyceride 1.56 mmol/L, Cholesterol 3.71 mmol/l, HDL-C: 0.41 mmol/L

   Acid uric: 232.62 g/L
3. Điện giải đồ: Na 131 mmol/L, K 4.16 mmol/L, Cl 94.9 mmol/L
4. TPTNT: không bất thường

VIII. XN CẬN LÂM SÀNG

5. Cortisol máu: 20.6 microg/dL
6. **HIV: dương tính**
7. TPHA, RPR: âm tính
8. **Mpox: Dương tính**

(Khi mời hội chẩn BV Nhiệt đới, thì Bác sĩ hội chẩn tra cứu cơ sở dữ liệu của Viện Pasteur Nha Trang thì ra Kqua Mpox Dương tính)

IX. CHẨN ĐOÁN XÁC ĐỊNH

Đậu mùa khỉ bội nhiễm/ HIV

Dựa trên

- Hình ảnh tổn thương ở da, sinh dục
- Diễn tiến bệnh rầm rộ, nhanh chóng trong vòng 5 tuần
- Kết quả PCR Mpox dương tính, HIV test dương tính

X. ĐIỀU TRỊ - TIÊN LƯỢNG

- Hướng điều trị: chăm sóc nốt mủ, kháng sinh truyền, kháng virus, thuốc thoa hỗ trợ, chuyển viện
- Tiên lượng: dè dặt

DIỄN TIẾN BN SAU ĐÓ

Nhập khoa nhiễm E bệnh viện Nhiệt đới

1 Nốt mủ trên mặt bệnh nhân bể, bề mặt tạo thành vết loét kích thước 2x2cm, đáy dơ, xuất huyết ít, chảy dịch trong, bờ nham nhở

Một số vấn đề trên bệnh nhân này

- Sẩn mụn nước ở mặt -> Lan toàn thân và sinh dục => **BV Da liễu TW Quy hòa điều trị nội trú 2 tuần và ra viện với chẩn đoán Loét sinh dục/Thủy đậu (Sinh thiết vùng sinh dục ra kết quả Quá sản dạng u nhú)**

- Thời điểm 1 ngày sau xuất viện: Test nhanh HIV dương tính

- Sau đó bệnh diễn tiến nặng hơn, bệnh nhân từ Quy Nhơn vào **BV Nhiệt Đới TP.HCM** khám => chuyển BV Chợ Rẫy

- **BV Chợ Rẫy**: bn được khám => Chuyển BV Da liễu

- **BV Da liễu**: khám và nhập viện vào 11 giờ trực trưa

⇒ **Vì bệnh diễn tiến nặng và bệnh nhân đi nhiều bệnh viện bị từ chối khám và điều trị nên người bệnh đã giấu kết quả HIV dương tính và các vấn đề khác.**

Tổng quan về bệnh lý:

ĐẬU MÙA KHỈ

(Mpox)

Tác nhân và đường lây truyền

- Mpox gây ra bởi virus đậu mùa khỉ - virus DNA sợi kép, thuộc họ Orthopoxvirus .
- Đường lây truyền:
  - Từ người nhiễm bệnh: tiếp xúc trực tiếp (quan hệ tình dục, da – da), giọt bắn hô hấp, đồ vật bị phơi nhiễm
  - Từ mẹ sang con
  - Từ động vật: vết cào, cắn, sử dụng thịt/ sản phẩm từ đ/vật nhiễm bệnh

1. Introduction

Monkeypox is an emerging zoonotic disease caused by *monkeypox virus* (MPXV) a member of the *Orthopoxvirus* genus in the *Poxviridae* family; it is a DNA virus related to smallpox virus

2. How is the virus transmitted to humans?

The monkeypox virus (MPXV) can spread in a number of ways and to anyone through close, personal, often skin-to-skin contact. That includes direct contact (with monkeypox rash, scabs, or body fluids from a person with monkeypox); touching objects, fabrics (clothing, bedding, or towels), and surfaces that have been used by someone with monkeypox; or, contact with respiratory secretions. A pregnant person can spread the virus to their fetus through the placenta. It's also possible for people to get monkeypox from infected animals, either by being scratched or bitten by the animal or by preparing or eating meat or using products from an infected animal [15,[18], [19], [20], [21], [22], [23], [24], [25], [26], [27]].

Diagnosis of monkeypox virus – An overview

Mustafa Altindis [a], Edmond Puca [b,*], Laidon Shapo [c]

Author information Article notes Copyright and License information

Dịch tễ Đậu mùa khỉ

- Theo WHO, dữ liệu dịch tễ học hiện tại cho thấy 51% case đậu mùa khỉ có nhiễm HIV
- Ảnh hưởng chủ yếu ở người đồng tính, song tính, MSM

The largest number of cases registered with co-infection of Mpox and HIV are male (91.44%), which is consistent with other reviews in which it is reported that the population most affected by Mpox are men [6,68,69,70]. The prevalence of Mpox and HIV co-infection was 40% of the cases. This could be due to the fact that most of the cases occurred in MSM (51%) and that MSM has a greater HIV prevalence than the overall population [19,71]. In addition, HIV-positive patients are more likely to attend a health care facility and have a

Epidemiologic Situation of HIV and Monkeypox Coinfection: A Systematic Review

by Brando Ortiz-Saavedra [1,2], Elizbet S. Montes-Madariaga [1,2], Cielo Cabanillas-Ramirez [3], Niza Alva [3], Alex Ricardo-Martínez [3], Darwin A. León-Figueroa [2,4], Joshuan J. Barboza [5], Aroop Mohanty [6], Bijaya Kumar Padhi [7] and Ranjit Sah [8,9,*]

Biểu hiện lâm sàng

Đối với phần lớn bệnh nhân, bệnh thường tự giới hạn 2-4 tuần

- Giai đoạn ủ bệnh :1-2 tuần, không có triệu chứng, bệnh nhân không có khả năng lây cho người khác
- Giai đoạn tiền triệu: sốt, nhức đầu, đau họng hoặc ho, có thể sưng hạch bạch huyết (dưới hàm và cổ, nách ,bẹn). Có khả năng lây nhiễm cho người khác
- Giai đoạn phát ban:

tiến triển từ dát -> sẩn -> mụn nước -> mụn mủ -> đóng vảy -> tự bong vảy. Tổn thương thường tiến triển đồng thời trên bất kì bộ phận nào của cơ thể.

Thường gặp ở sinh dục, hậu môn, miệng

https://www.cdc.gov/poxvirus/mpox/clinicians/clinical-recognition.html

Biểu hiện lâm sàng

Các trường hợp nhiễm đậu mùa khỉ nặng, phần lớn bị suy giảm miễn dịch do HIV với CD4+<200 tế bào/mm3, biểu hiện :

- Phát ban không điển hình hoặc dai dẳng với tổn thương hoại tử, liên kết với nhau. Một số trường hợp cần phải cắt lọc diện rộng hoặc cắt cụt chi
- Tổn thương thường liên quan tới phù, nhiễm trùng thứ phát
- Các tổn thương vùng miệng, niệu đạo, âm đạo, trực tràng gây đau đáng kể, ảnh hưởng sinh hoạt
- Hạch bạch huyết sung huyết nặng, dẫn đến hoại tử/ tắc nghẽn
- Tổn thương nhiều cơ quan: sang thương dạng nốt ở phổi, viêm não, viêm tủy cắt ngang, viêm cơ tim, viêm kết mạc nghiêm trọng, loét giác mạc đe dọa thị lực, viêm niệu đao, hoại tử dương vật

Severe Manifestations of Monkeypox among People who are Immunocompromised Due to HIV or Other Conditions
Distributed via the CDC Health Alert Network
September 29, 2022 02:15 PM ET

Chẩn đoán

- Chẩn đoán lâm sàng khó khăn, cần phân biệt với bệnh thủy đậu, sởi, ghẻ, mụn rộp,..Vì vậy xét nghiệm là chìa khóa để bệnh nhân được chẩn đoán và điều trị sớm
- PCR là xét nghiệm được ưu tiên để chẩn đoán đậu mùa khỉ
- Do tỉ lệ đồng mắc cao, bệnh nhân Mpox nên được xét nghiệm HIV cũng như các bệnh STIs khác

WHO **Mpox (monkeypox)**

Điều trị

- Đối với bệnh nhân miễn dịch bình thường, bệnh tự giới hạn, điều trị chăm sóc da, kiểm soát đau sớm là đủ
  - Chăm sóc da:
    - Tắm rửa với nước và xà phòng dịu nhẹ
    - Che chắn sang thương (mặc áo tay dài, quần dài, gạc)
    - Nếu sang thương bội nhiễm: thuốc sát trùng, kháng sinh
    - Không cào gãi

CDC: Clinical Considerations for Treatment and Prophylaxis of Mpox in People Who are Immunocompromised

Điều trị Mpox/HIV

Hiện tại chưa có Phác đồ, phương pháp điều trị đậu mùa khỉ nào được FDA phê duyệt

- Thuốc kháng virus
  - Nên tiếp tục điều trị ARV và dự phòng nhiễm trùng cơ hội ở tất cả những người nhiễm HIV mắc bệnh thủy đậu
    - Những bệnh nhân đang điều trị với PEP và PrEP nên tiếp tục sử dụng
    - Những bệnh nhân mới được chẩn đoán nhiễm HIV tại thời điểm chẩn đoán bệnh đậu khỉ nên bắt đầu điều trị ARV càng sớm càng tốt, với sự tư vấn của bác sĩ chuyên khoa nhiễm
  - Hiện tại đang thử nghiệm điều trị trên người bằng Tecovirimat
  - Các trường hợp nặng có thể xem xét điều trị với vaccinia immune globulin intravenous (VIGIV), cidofovir, brincidofovir.
  - Thuốc kháng virus đậu mùa khỉ ít có tương tác với thuốc điều trị HIV

Điều trị Mpox/HIV

- Điều trị triệu chứng
  - Thương tổn da: rửa bằng xà phòng dịu nhẹ và nước, che phủ, dùng gel gốc sillicon để giảm thiểu sẹo
    - Vết loét và hoại tử: chưa có khuyến cáo chính thức
  - Niêm mạc miệng: dung dịch lidocain, nước súc miệng giảm đau
  - Kháng histamin giảm ngứa
  - Thuốc giảm đau
- Phòng ngừa bội nhiễm

Vaccin Mpox và bệnh nhân HIV

- Trong các loại Vaccine phòng ngừa Mpox, chỉ có MVA-BN (Jynneos) đã được FDA chấp thuận sử dụng.
- Bệnh nhân HIV được khuyến cáo nên được tiêm ngừa vì nguy cơ đồng mắc cao:
  - Tiêm cho bệnh nhân nguy cơ cao (MSM,…)
  - Nghi ngờ có quan hệ tình dục/ tiếp xúc gần với bệnh nhân đậu mùa khỉ trong 2 tuần.
  - Tiêm vaccin giúp giảm nguy cơ mắc bệnh,giảm độ nặng nếu mắc Mpox

Tiên lượng Mpox/HIV

Bệnh nhân HIV có CD4 <350 tế bào/ ml hoặc không được điều trị với thuốc ức chế virus:

+ Tăng nguy cơ đồng nhiễm Mpox và mức độ nặng hơn

+ Tăng tỉ lệ nhập viện và tỉ lệ tử vong trong trường hợp đồng nhiễm

Thank You